



Estudio y tratamiento de la amenorrea

Study and management of amenorrhea.

Armando Miguel Roque-Sánchez

Paciente femenina de 17 años de edad que acudió a consulta por no haber tenido aún la menstruación. Tuvo desarrollo puberal a edad normal con características sexuales secundarias normales, excepto por vello axilar escaso. No había iniciado actividad sexual y a la exploración física tenía peso de 56 kg, talla de 1.70 m, desarrollo mamario Tanner IV y genitales externos normales.

1. Con esta información ¿cuál es el diagnóstico inicial que usted puede integrar?
 - a. Amenorrea primaria
 - b. Amenorrea secundaria
 - c. Hipogonadismo hipogonadotrópico
 - d. Hipogonadismo hipergonadotrópico
 - e. Insuficiencia ovárica prematura
2. Para establecer el diagnóstico específico ¿cuáles exámenes de laboratorio solicitaría?
 - a. FSH, LH, estradiol, prolactina y TSH
 - b. FSH, LH, estradiol, andrógenos y TSH
 - c. FSH, LH, estradiol, cortisol y TSH
 - d. FSH, LH, estradiol, GH y TSH
 - e. FSH, LH, estradiol, DHEA y DHEAS

Coordinador del Centro de Fertilidad Dr. Alberto Kably, Hospital Ángeles Lomas, Ciudad de México.

Recibido: mayo 2017

Aceptado: junio 2017

Correspondencia

Dr. Armando Miguel Roque Sánchez
Armando_roque@yahoo.com

Este artículo debe citarse como

Roque-Sánchez AM. Estudio y tratamiento de la amenorrea. Reproducción (México). 2018 enero;9(1):27-28.

3. Las pruebas hormonales muestran resultados normales y sólo llama la atención la testosterona de 8 ng/mL y la DHT de 0.5 ng/mL. ¿Cuál estudio de gabinete solicitaría para complementar su sospecha diagnóstica?
 - a. Histeroscopia
 - b. Histerosalpingografía
 - c. Ultrasonido pélvico
 - d. Histerosonografía
 - e. Ultrasonido vaginal

4. El método de gabinete que eligió reporta dos masas localizadas en el interior de ambos conductos inguinales (**Figura 1**). ¿Cuál es ahora su sospecha diagnóstica?
 - a. Síndrome de Rokitansky-Küster-Hauser
 - b. Deficiencia de 5 alfa-reductasa
 - c. Síndrome de feminización testicular
 - d. Deficiencia de 17β-hidroxiesteroide deshidrogenasa
 - e. Deficiencia de 21 hidroxilasa

5. ¿Cuál otro estudio solicitaría para confirmar su diagnóstico?
 - a. Resonancia magnética abdominal
 - b. Tomografía axial computada de la silla turca
 - c. Cariotipo y FISH
 - d. Laparoscopia
 - e. Laparotomía

6. Como parte del tratamiento de esta paciente, ¿cuál de los siguientes procedimientos quirúrgicos elegiría inicialmente?
 - a. Escisión de estructuras de Müller
 - b. Escisión de estructura de Wolf
 - c. Escisión de gónadas femeninas
 - d. Escisión de gónadas masculinas
 - e. Orquidopexia

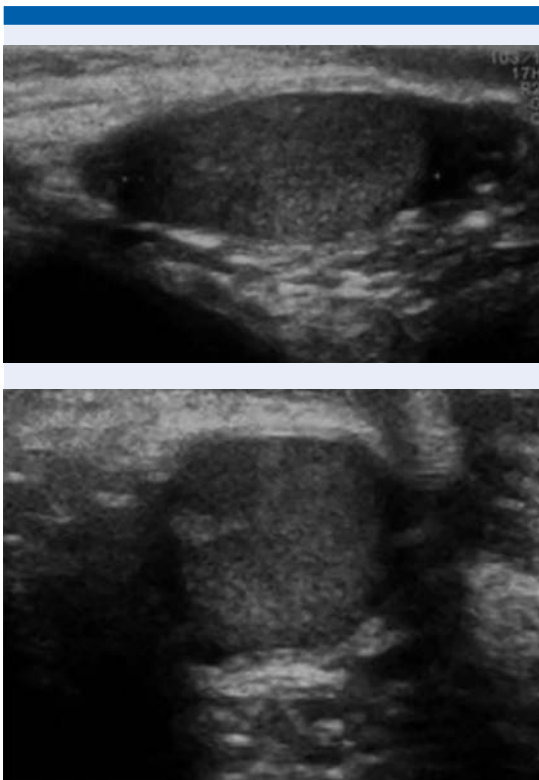


Figura 1.